きれいにとれるｼﾘｰｽﾞ 誘発筋電図検査

誘発筋電図：末梢神経伝導検査（nerve conduction study：NCS）

末梢神経を電気的に興奮させることによりその反応を筋肉や神経から記録したもの

末梢神経の機能を評価する検査

＊刺激は最大上刺激（supramaximal stimulation）で行う

神経名と正常値

上肢（50m/s，5mV 以上）

正中神経，尺骨神経，橈骨神経

下肢（40m/s 以上）

脛骨神経，腓骨神経，腓腹神経

1.運動神経伝導検査（MCS）

末梢神経を二ヶ所以上で刺激し，その支配筋から活動電位（CMAP）を記録する

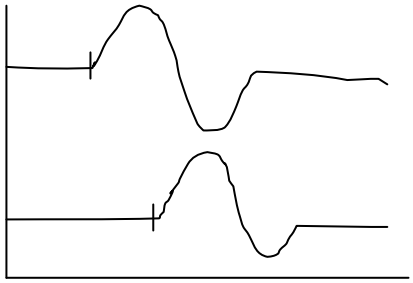

電極の配置（筋腹－腱法：belly-tendon）

G1（関電極）：筋腹

G2（基準電極）：腱

①運動神経伝導速度（MCV）

刺激した2点間の距離をその2点の CMAP の潜時差で除したもの

MCV＝2 点間距離：D（mm）/潜時差：⊿t（ms）　（m/s）

②遠位潜時（DL）

CMAP の反応開始時間（末梢神経-ｼﾅﾌﾟｽ-筋収縮までの時間）

③振幅

頂点間の電位

2.F 波伝導検査

末梢神経を最大上刺激した際に興奮が逆行性に伝導し，一部の前角細胞を興奮させ筋に活動電位を生じる．この電位をＦ波という．運動神経根，近位部の評価に用いる．

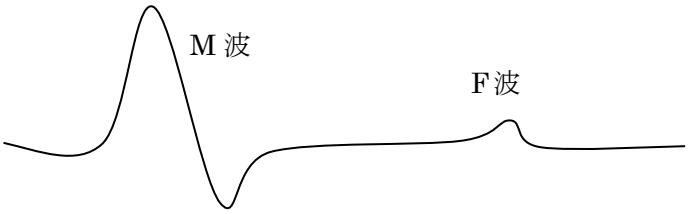

＊F 波の波形や潜時は刺激ごとに異なる

10-20 回連続して記録する

CMAP より振幅は小さい

①出現頻度

上肢:50%以上

下肢:ほぼ 100%

②F 波潜時, F 波伝導速度(FCV)

F 波潜時:最短(最も速い)の潜時

FCV＝刺激点から前角までの距離(mm)/ F 波潜時- M 波潜時-1(ms)

3.感覚神経伝導検査(SCS)

神経を刺激することにより感覚神経活動電位を記録する検査

順行性－生理的であるが導出しにくい

逆行性－導出しやすいが CMAP 混入する

SCV＝刺激-記録間の距離:D(mm)/潜時:T(ms) (m/s)

または 2 点間距離:D(mm)/潜時差:⊿t(ms)

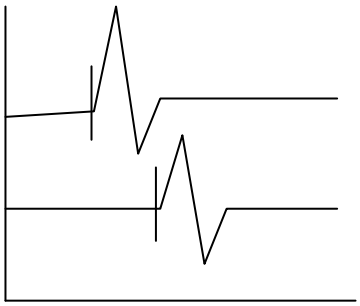

4.時間的分散

個々の神経線維の太さ(速さ)の違いにより生ずる

刺激と導出の距離が長いほど起こりやすい →振幅の低下(とくに SNAP)

5.異常所見

軸索変性:神経線維の減少

振幅の低下

NCV は軽度低下

脱髄:髄鞘の障害

伝導ﾌﾞﾛｯｸ:近位部での CMAP 振幅低下(遠位部の 50%以下)

異常な時間的分散:持続時間延長と多相化＝髄鞘の再生

NCV 低下(著明)

閾値の上昇:興奮しにくい

SNAP 消失

F 波の異常

出現頻度, FCV 低下:NCV 正常であれば近位部障害, 前角細胞の興奮性低下

6.神経伝導検査に影響を及ぼす因子

温度:32℃以上(1℃下がると 2～3m/s 低下)

年齢:新生児～1 歳 NCV は成人の約半分

3～6 歳で成人と同じ

測定誤差

潜時, 距離の測定, 反応の誘発(技術)

＊小径の線維の情報は得られない

神経走行や筋の解剖学的位置を理解しておかなければ正確な検査はできない

刺激が弱ければ正確な伝導速度を求めることができないので、できるだけ最大上刺激にて検査を行う。

主な疾患

絞厄性ニューロパチー（脱髄）

　手根管症候群（CTS）、肘部管症候群（CuTS）、橈骨神経麻痺、腓骨神経麻痺

代謝性ニューロパチー（軸索変性）

　糖尿病、アルコール中毒、尿毒症、ビタミン欠乏症

自己免疫性ニューロパチー（脱髄）

　ギラン・バレー症候群、慢性炎症性脱髄性多発ニューロパチー（CIDP）、フィッシャー症候群

血管炎性ニューロパチー（軸索変性）

　チャーグ・シュトラウス症候群、結節性多発動脈炎、SLE、慢性関節性リウマチ

中毒性ニューロパチー（軸索変性）

　鉛、砒素、薬物中毒

遺伝性ニューロパチー

　シャルコ・マリー・ツース病（脱髄）

正中神経 MCV

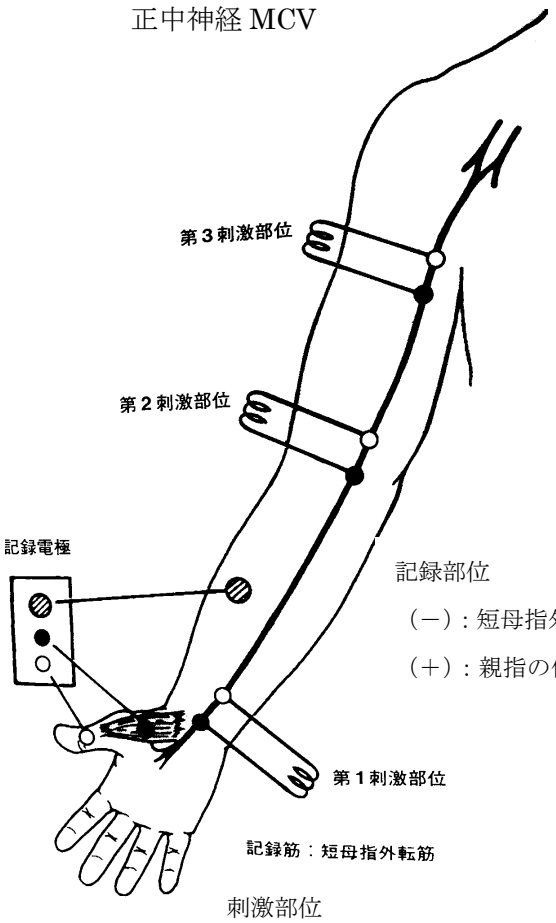

記録部位

（－）：短母指外転筋の筋腹

（＋）：親指の付け根

刺激部位

手関節部：手首中央の２本の腱の間

肘：上腕二頭筋の付着部尺側で上腕動脈の触れるところ

正中神経 SCV

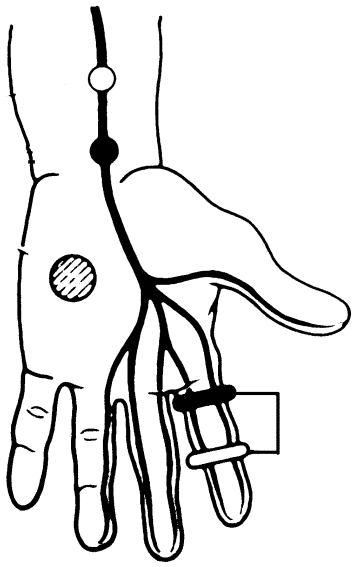

記録部位

（－）：人差し指第一関節

（＋）：人差し指第二関節

6

2.短母指外転筋

Abductor Pollicis Brevis

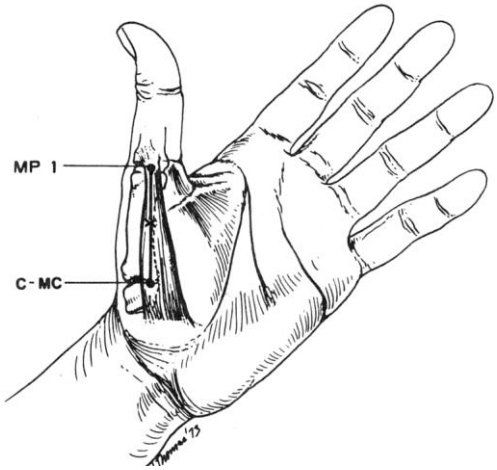

尺骨神経 MCV

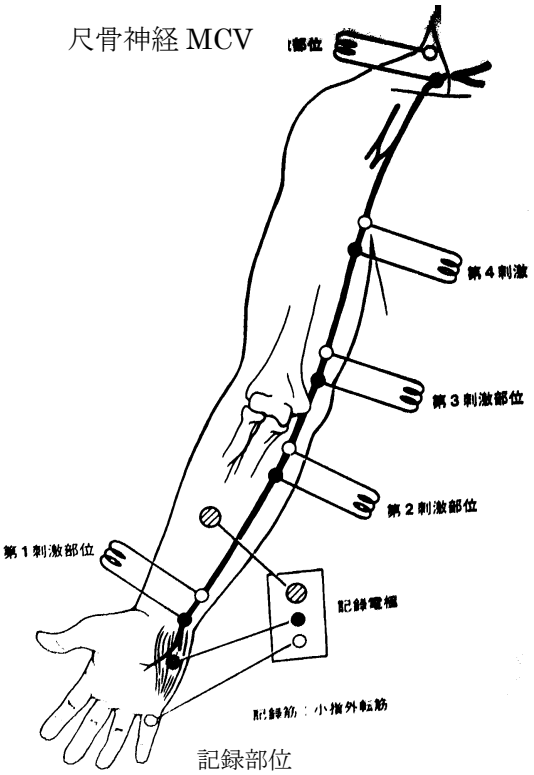

記録部位

（－）：小指外転筋筋腹

（＋）：小指の付け根

尺骨神経 SCV

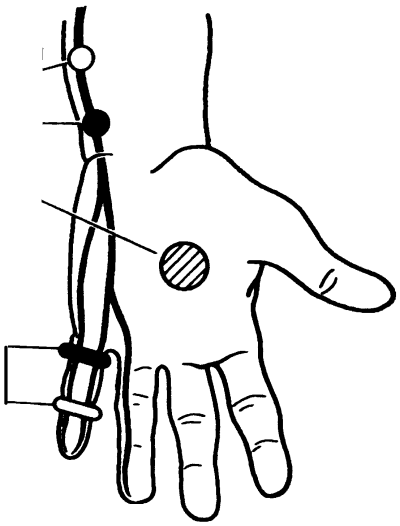

記録部位

（－）：小指第一関節

（＋）小指第二関節

刺激部位

手首：小指側の腱横

肘：尺骨神経溝

4

1. 小指外転筋

Abductor Digiti Minimi

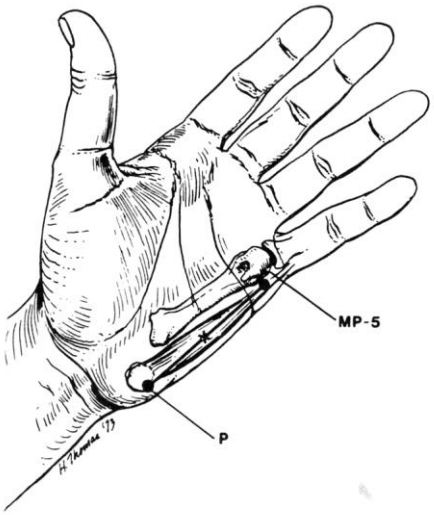

橈骨神経 MCV

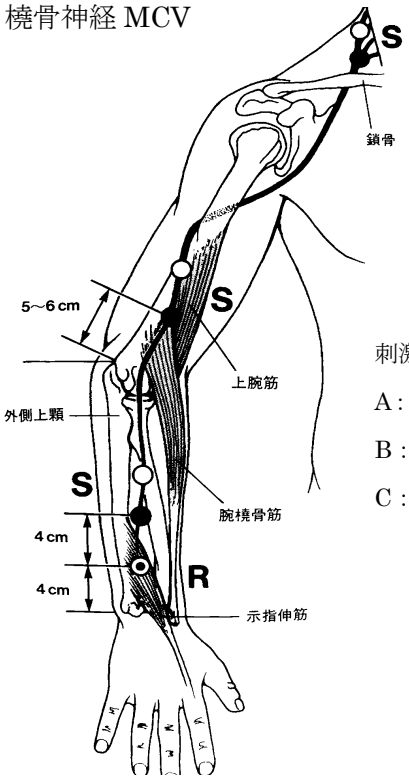

刺激部位

A : 記録電極より 4～5cm 中枢部

B : 三角筋付着部からやや後部

C : 鎖骨の上

記録部位

（－）: 固有示指筋

（＋）:（－）電極より 2～3cm 末梢の尺骨茎状突起上

橈骨神経 SCV

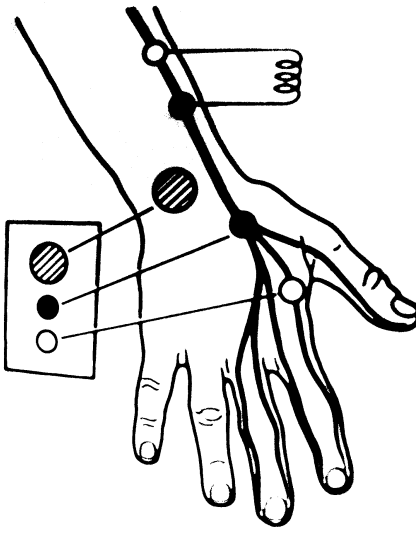

記録部位

（－）: 第 1 背側骨間筋の中央部

（＋）: 第 2 中指骨底外側

刺激部位

記録電極（－）から橈骨外側に沿って 10～12cm 中枢部

7. 固有示指伸筋

Extensor Indicis Proprius

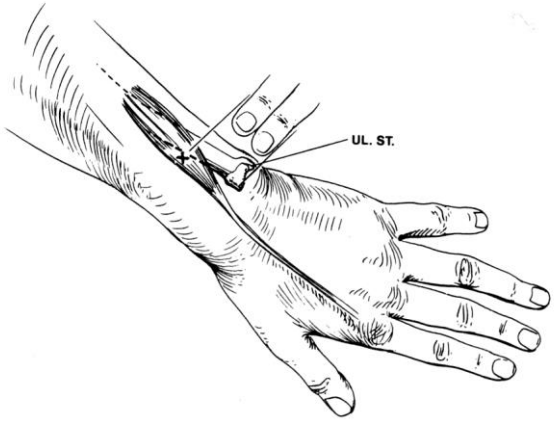

腓骨神経 MCV

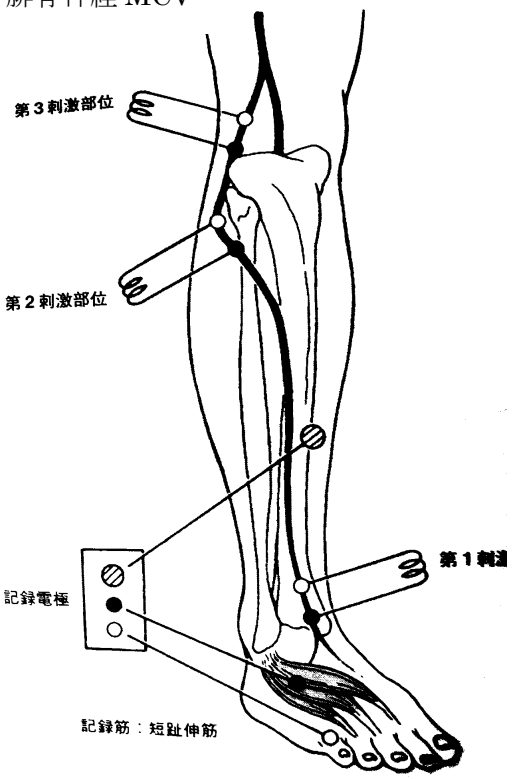

記録部位

（－）：短趾伸筋筋腹

（＋）：第 5 中足骨底上

刺激部位

足関節：足関節前面中央部

腓骨骨頭下部：腓骨骨頭より 1～2cm 末梢部

腓骨骨頭上部：大腿二頭筋腱付着部の内側で、膝窩外側縁

腓骨神経 SCV

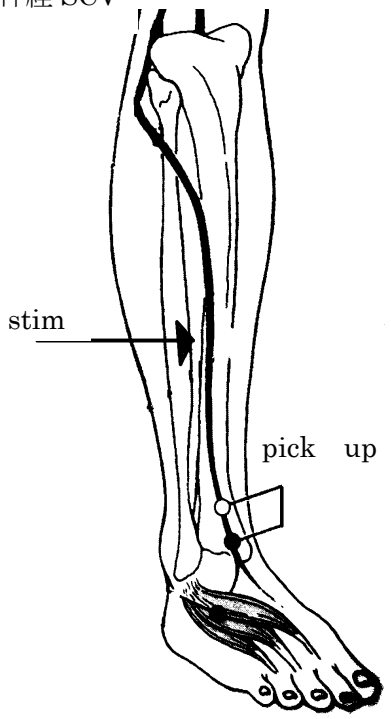

記録部位

（－）：足関節前面中央部

（＋）：（－）より 2～3cm 末梢

刺激部位

記録電極（－）から腓骨内側に沿って 10～12cm 中枢部

4.短趾伸筋
Extensor Digitorum Brevis

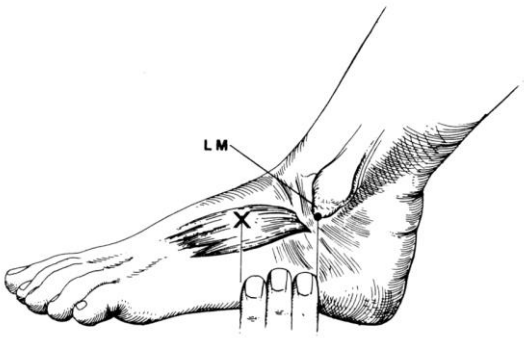

2.母趾外転筋
Abductor Hallucis

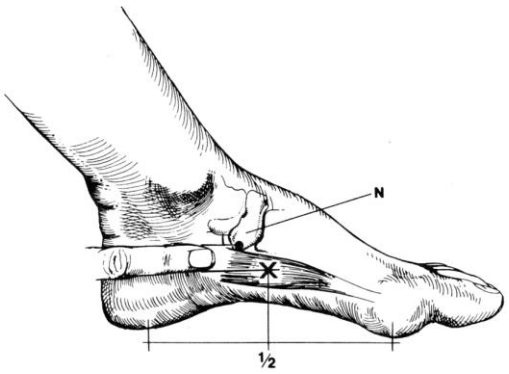

脛骨神経 MCV

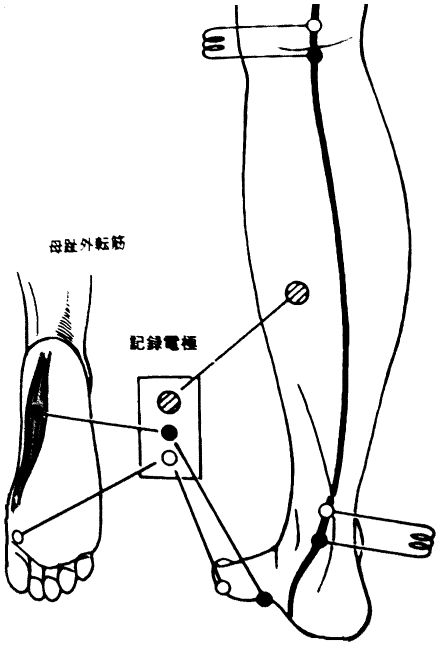

記録部位

（－）：母趾外転筋筋腹

（＋）：母趾の付け根

刺激部位

足首：内側くるぶし（内果）の後方

膝　：膝窩の中央

腓腹神経 SCV

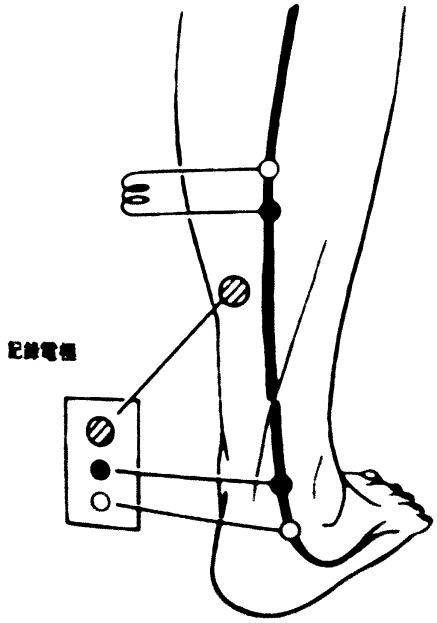

記録部位

（－）：外側くるぶし（外果）の後方

（＋）：（－）電極より 2.5cm 末梢

刺激部位

記録電極（－）から 14cm 中枢側のふくらはぎ中央部でさらに 1cm 外側

足底神経

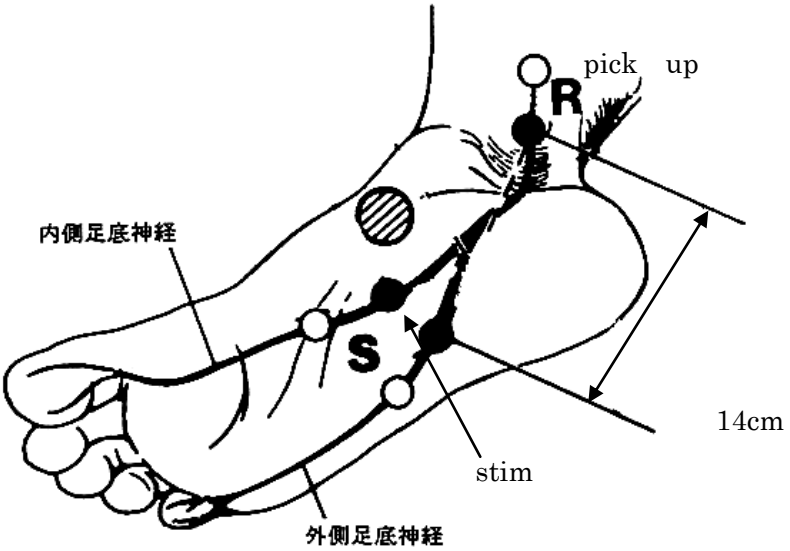

参考文献

SHIN J．OH．筋電図実践マニュアル．医学書院：1996